

NOVEDADES EN ALOPECIA

Tratamiento de la Alopecia Frontal Fibrosante: RECURSOS ESTÉTICOS

Profesora Aurora Guerra-Tapia / Profesora Elena González Guerra



Instituto Médico Dermatológico

MADRID

C/ Raimundo Fernández Villaverde, 51 · 1ºDcha · 91 534 30 45

C/ Príncipe de Vergara, 80 · 1ºA · 91 411 05 30

C/ Princesa, 77 · 1ºB · 91 543 13 53

C/ Alcalá, 406 · 1ºC · 91 406 26 69

C/ Cuesta de la Virgen, 1 · 1ºE - MÓSTOLES · 91 618 97 38

C/ Antonio Machado, 1 · 2º - LEGANÉS · 91 498 74 42

VALENCIA

C/ San Vicente Mártir, 90 · 2º · 963 942 524

SEVILLA

Avenida de la Buhaira, 25 · 1ºA · 954 535 301

OVIEDO

C/ Uría, 50 · Planta 1 · 985 209 995

MURCIA

Avenida de la Constitución, 11 · 1ºIzq · 968 270 250

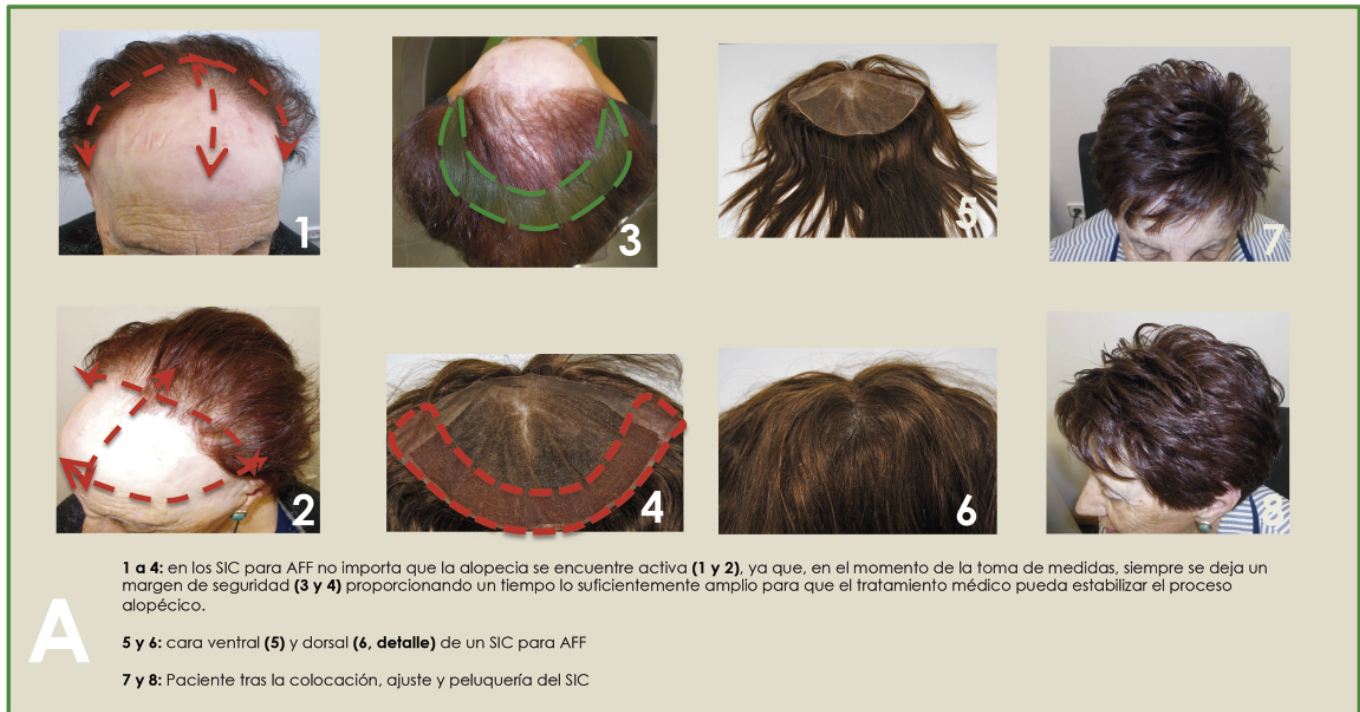
TRATAMIENTO DE LA ALOPECIA FRONTAL FIBROSANTE: RECURSOS ESTÉTICOS

Profa. Aurora Guerra-Tapia*, Profa. Elena González Guerra*


*Facultad de Medicina. Universidad Complutense de Madrid (UCM)

Introducción: la alopecia frontal fibrosante (AFF) es un proceso para el que en la actualidad no existe un tratamiento eficaz (glucocorticoides, hidroxiclороquina, finasterida, tacrolimus, antibióticos y otros inmunomoduladores) (1). Su evolución progresiva e irreversible provoca un intenso impacto emocional en los pacientes, en su mayoría mujeres, como evidencian las puntuaciones obtenidas en los cuestionarios "Illness Perception Questionnaire" (IPQ-R), "Hospital Anxiety and Depression Scale" (HADS) y "Dermatology Life Quality Index" (DLQI) (2). Los recursos estéticos (peluca, sistema de integración capilar [SIC]) pueden suponer un importante coadyuvante en estos casos. Los SIC pueden aportar ventajas significativas frente a la clásica peluca.

Material y métodos (figura A): 27 mujeres provenientes de las clínicas IMD (Instituto Médico Dermatológico) diagnosticadas de AFF utilizaron como coadyuvante de su tratamiento un SIC. Al final del proceso rellenaron una encuesta de satisfacción general, que contenía además una pregunta abierta para opinar sobre ventajas e inconvenientes del SIC.



Resultados y discusión: todas las pacientes mostraron un alto grado de satisfacción (8,7 sobre 10) (Figura B), encontrando las siguientes ventajas: permanencia, seguridad, ligereza, compatibilidad con el tratamiento médico, mejora de la imagen corporal, autoestima y calidad de vida al permitir una vida social y afectiva completa (gimnasio, piscina, relaciones sexuales, trabajo, etc.)



Conclusiones: el SIC es una prótesis parcial semipermanente que representa un recurso coadyuvante al tratamiento médico de alta eficacia estética y emocional, superior a la prótesis completa o peluca. Los tricólogos deben considerar esta opción para mejorar anímicamente a sus pacientes.

Bibliografía: (1) S. Vano-Galvan et al. Frontal fibrosing alopecia: a multicenter review of 355 patients. *J Am Acad Dermatol* 2014. (2) Z Chiang et al. The role of beliefs: Lessons from a pilot study on illness perception, psychological distress, and quality of life in patients with primary cicatricial alopecia. *Br J Dermatol*. 2014.